Các thành phần đựng trong nách

Trong hố nách có các thành phần mạch thần kinh từ nền cổ đi qua để xuống chi trên bao gồm: động mạch, tĩnh mạch nách, đám rối thần kinh cánh tay và các nhánh tận của nó. Ngoài ra còn chứa đầy tổ chức mỡ nhão để lấp đầy nách.

1.Cơ vai móng	12. Cơ tròn to
2.Xương đòn	13. Cơ tròn bé
3.Cơ vai móng	14.Các hạch bạch huyết
4.Động mạch	15. Xương bả vai nách
5.Tĩnh mạch nách	16. Cơ dưới vai
6.Bó ngoài	17. Cơ dưới gai
7.Cơ ngực bé	18. Cơ trên gai
8.Dây treo nách	19. Bó sau
9.Cơ ngực lớn	20. Bó ngoài
10. Mạc nách	21. Cơ thang
11.Cơ lưng rộng	

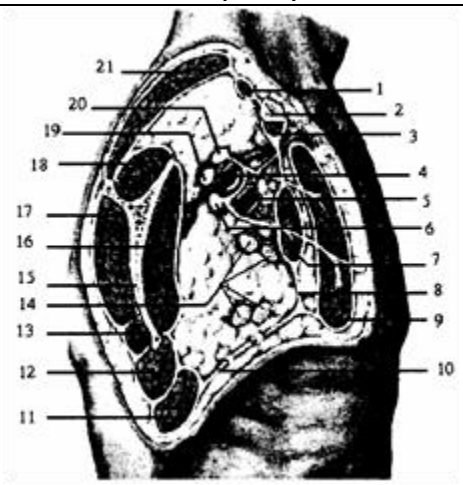

Hình 2.22. Thiết đồ cắt đứng dọc qua vùng nách

Đám rối thần kinh cánh tay

Cấu tạo

Đám rối thần kinh cánh tay được cấu tạo bởi 4 nhánh trước của các dây thần kinh cổ từ CV đến ngực một (CV đến) và 1 nhánh nhỏ của dây thần kinh sống CIV, có Nhiệm vụ chi phối vận động và cảm giác cho toàn bộ chi trên.

Sự tạo thành các thân thần kinh (thân nhất)

Nhánh trước của dây thần kinh sống cổ V nối với nhánh trước của dây thần kinh sống cổ VI và một nhánh nhỏ của dây thần kinh sống cổ IV tạo nên thân trên hay thân nhất trên (truncus superior).

Nhánh trước của dây thần kinh sống cổ VII một mình tạo nên thân giữa hay thân nhất giữa (truncus medius).

Nhánh.trước của dây thần kinh sống cổ VIII với ngực I (ThI) tạo thành
thân dưới hay thân nhất dưới (truncus inferior).

Sự tạo thành các bó thần kinh (thân nhì)

Mỗi thân nhất lại chia ra làm 2 ngành trước và sau. Các ngành nối với nhau tạo nên các thân nhì.

Ba ngành sau của thân trên, giữa và dưới nối với nhau tạo thành bó sau hay thân nhì sau (fasciculus posterior).

Ngành trước của thân trên và thân giữa tạo nên bó ngoài hay thân nhì trước ngoài (fasciculus lateralì8).

Một mình ngành trước của thân dưới tạo nên bó trong hay thân nhì trước trong

(fasciculus medialis).

1. Nhánh trước C4	15. TK cẳng tay bì trong
2. Nhánh trước C5	16. Rễ trong TK giữa
3. Nhánh trước C6	17. Thần kinh trụ
4. Thẩn kinh dưới đòn	18. Thần kinh giữa
5. Nhánh trước C7	19. Thần kinh quay
6. Thẩn kinh cơ ngực dài	20. Thần kinh mũ (nách)
7. Nhánh trước C8	21. Thần kinh cơ bì
8. Nhánh trước Th1	22. Rễ ngoài TK giữa
9. Bó sau	23. Động mạch nách
10. Bó trong	24. Quai thần kinh ngực
11. TK dưới vai trên	25. Bó ngoài
12. Thần kinh ngực lưng	26. Thần kinh trên vai
13. TK cánh tay bì trong	27. Thần kinh lưng vai
14. TK Dưới vai dưới	

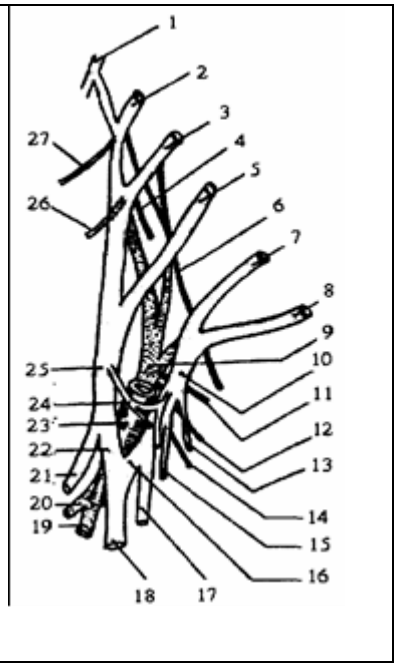

Từ cấu tạo trên, các thân, các bó chia ra các nhánh bên và các nhánh cùng để đi chi phối cho các khu:

Từ bó trong tách ra rễ trong của dây thần kinh giữa, dây thần kinh trụ, dây thần kinh cẳng tay bì trong và dây phụ cánh tay bì trong.

Từ bó ngoài tách ra rễ ngoài của dây thần kinh giữa và dây thần kinh cơ bì.

- Từ bó sau tách ra dây thần kinh mũ và dây thần kinh quay.

Ngoài ra đám rối dây thần kinh cánh tay còn tách ra nhiều dây thần kinh nhỏ để tới chi phối cho các cơ ở vùng vai nách và được mang tên theo các cơ đó. Như dây thần kinh cơ ngực to, thần kinh cơ răng to, thần kinh cơ trên sống...

Trong số các dây thần kinh nhỏ đó có dây thần kinh cơ ngực to và thần kinh cơ ngực bé nối với nhau thạo thành quai thần kinh ngạc ôm lấy phía trước động mạch nách. Đây là mốc để tìm động mạch nách (theo lý thuyết cổ điển).

Động mạch nách (arteriae membri superioris)

Nguyên uỷ, đường đi và tận cùng

Tiếp theo động mạch dưới đòn ở điểm giữa bờ dưới xương đòn. Từ giữa xương đòn chạy xuống dưới và ra ngoài tới cánh tay. Lúc đầu tỳ vào các bó trên của cơ răng trước rồi chạy dần xa thành ngục để nằm sau cơ quạ cánh tay khi tới bờ dưới cơ ngực to đổi tên thành động mạch cánh tay. Đường chuẩn đích là đường kẻ từ điểm giữa xương đòn đến giữa nếp gấp khuỷu khi tay dạng 900.

Liên quan

Liên quan xa: từ giữa xương đòn động mạch chạy chếch xuống dưới ra ngoài. Lúc đầu gần thành trong rồi gần thành ngoài và trước.

Liên quan gần: với các nhánh của đám rối thần kinh cánh tay. Có cơ ngực bé chạy ngang trước động mạch nên chia thành 3 phần liên quan.
Đoạn trên cơ ngực bé: rất gần thành trước, ngay sau cân đòn ngực. Tất cả các thân thần kinh đều ở phía ngoài động mạch, khi tạo thành các bó thần kinh thì quây xung quanh động mạch.

1. Động mạch giáp dưới
2. Động mạch đốt sống
3. Động mạch dưới đòn
4. Động mạch nách
5. Động mạch ngực trên
6. Nhánh vai
7. Nhánh ngực
8. Động mạch mũ vai
9. Động mạch ngực ngoài
10. Động mạch cánh tay
11. Động mạch vai dưới
12. Động mạch mũ
13. Động mạch vai trên
14. Động mạch vai sau

Hình 2.24. Động mạch nách và các vòng nối

Đoạn sau ngực: các bó thần kinh đã tách các dây thần kinh.
Ở ngoài có dây thần kinh cơ bì.
Ở trước có dây thần kinh giữa và 2 rễ trong và ngoài.
Ở trong: giữa động mạch và tĩnh mạch, có dây thần kinh trụ và dây thần kinh bì cánh tay trong, ở phía trong tĩnh mạch có dây thần kinh bì cẳng tay trong.
Ở sau có dây thần kinh mũ và dây thần kinh quay.
Đoạn dưới ngực: các dây thần kinh bắt đầu tách dần ra để chạy vào các khu vực chỉ còn dây giữa ở phía trước ngoài động mạch và liên quan mật Thiết với động mạch.

Phân nhánh

Động mạch ngực trên: phân nhánh trong các cơ ngực.
Động mạch cùng vai ngực: thọc qua cân đòn ngực và tách 2 nhánh cùng vai và nhánh ngực.
Động mạch ngực ngoài hay động mạch vú ngoài chạy vào thành ngực.
Động mạch vai dưới: chọc qua khe bả vai tam đầu ra khu vai sau.
Thân động mạch mũ: tách ra 2 nhánh, nhánh mũ sau cùng với thần kinh mũ qua tứ giác Velpeau vòng quanh cổ tiếp xương cánh tay nối với nhánh mũ trước.

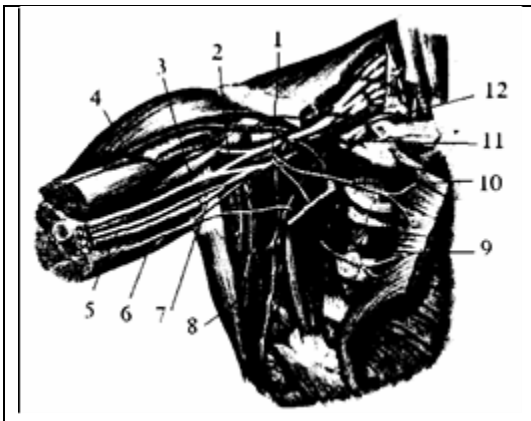 Hình 2.25. Mạch máu thần kinh vùng nách	1. Quai thần kinh ngực 2. Thần kinh cơ bì 3. Thần kinh giữa 4. Tim mạch đầu 5. Thần kinh bì cẳng tay trong 6. Thần kinh bì cánh tay trong 7. Thần kinh trụ 8. Thần kinh cơ răng to 9. Thần kinh cơ ngực bé 10. Thần kinh cơ ngực to 11. Tĩnh mạch nách 12. Động mạch nách

Vòng nối

Nối với động mạch dưới đòn:

Vòng nối quanh vai: do sự tiếp nối giữa các nhánh vai trên vai sau của động mạch dưới đòn nối với nhánh vai dưới của động mạch nách.

Vòng nối quanh ngực: do nhánh vú trong của động mạch dưới đòn nối với nhánh vú ngoài của động mạch nách, nhánh ngực của động mạch cùng vai ngực, nhánh liên sườn của động mạch chủ ngực.

Nối với động mạch cánh tay:

Do nhánh mũ nối với nhánh lên của động mạch cánh tay sâu.

Có thể thắt động mạch nách ở trên động mạch vai dưới, đoạn nguy hiểm ở giữa động mạch vai dưới và động mạch mũ.

Tĩnh mạch nách

Do 2 tĩnh mạch cánh tay đi từ dưới lên rối hợp lại tạo thành, đi phía trong động mạch khi đến gần xương đòn thì ở trước động mạch.

Bạch huyết

Đám cánh tay nhận bạch huyết từ cánh tay. Đám ngực nhận bạch huyết ở ngực và ở vú. Đám vai nhận bạch huyết ở khu vai.