

## Trục chiếu của tim và các van tim trên lồng ngực

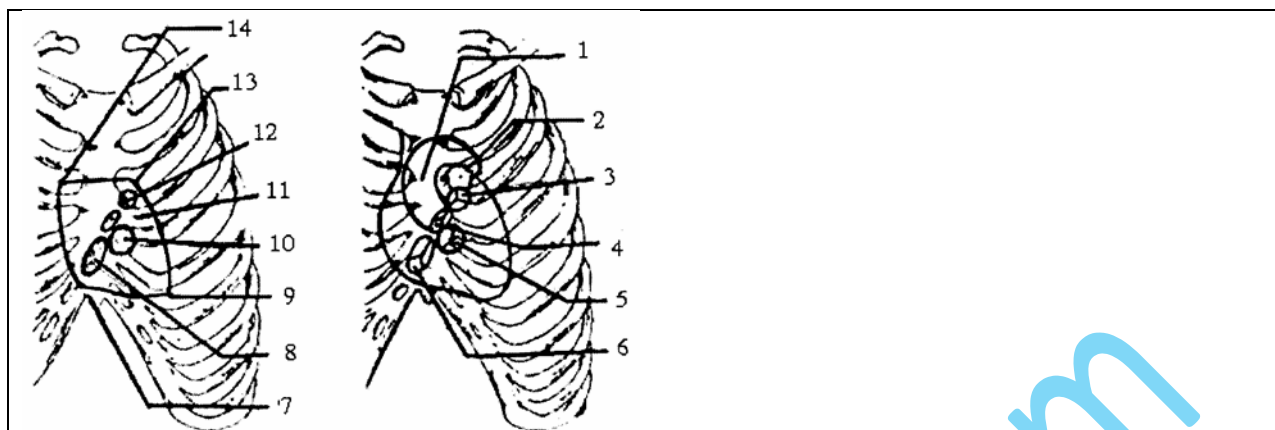
### 1. Hình chiếu của tim

Đối chiếu tim trên lồng ngực là hình tứ giác có 4 góc:

- Góc trên trái: ở khoang liên sườn II bên trái, cách bờ trái xương ức 1 cm.
- Góc trên phải: ở khoang liên sườn II bên phải, cách bờ phải xương ức 1 cm.
- Góc dưới trái: ở khoang liên sườn V trên đường giữa đòn trái và cách bờ trái xương ức 8 cm.
- Góc dưới phải: ở khoang liên sườn V, sát bờ phải xương ức hoặc đầu trong sụn sườn VI.

### 2. Hình chiếu các lỗ van tim

- Lỗ nhĩ thất trái (*van 2 lá*): chiếu lên thành ngực là 1 hình gần tròn ở khoang liên sườn III-IV, ở bên trái xương ức tương ứng với đầu trong sụn sườn V bên trái.
- Lỗ nhĩ thất phải (*van 3 lá*): chiếu lên thành ngực là 1 hình bầu dục, tương ứng với 1/3 dưới của xương ức.
- Lỗ động mạch phổi: ứng với đầu trong sụn sườn III bên trái xương ức.
- Lỗ động mạch chủ: là hình bầu dục ở khoang liên sườn 3 gần bờ phải xương ức hoặc có thể nghe ở khoang liên sườn III, gần bờ trái xương ức là nơi tiếp giáp giữa quai động mạch chủ và động mạch chủ xuống.



Hình 1.40. Sơ đồ trực chiếu tim và lỗ van tim lên trên lồng ngực

<p>1. Động mạch chủ                  2. Động mạch phổi                  3,12. Lỗ động mạch phổi                  4,11. Lỗ động mạch chủ                  5,10. Lỗ nhĩ thất trái                  6,8. Lỗ nhĩ thất phải</p>	<p>7. Điểm nghe của lỗ nhĩ thất phải                  9. Điểm nghe của lỗ nhĩ thất trái                  10. Điểm nghe của lỗ động mạch phổi                  11. Điểm nghe của lỗ động mạch chủ</p>
--	--

**3. Áp dụng**

- Tiếng van động mạch chủ nghe ở góc trên phải.
- Tiếng van động mạch phổi nghe ở góc trên trái.
- Tiếng van 2 lá nghe ở khoang liên sườn 5 (đỉnh tim).
- Tiếng van 3 lá có thể nghe ở mũi ức hoặc 1/3 dưới xương ức.