Công ty Hóa Chất Xây Dựng Phương Nam

# BỆNH GLÔCÔM

## MỤC TIÊU HỌC

- Trình bày được các triệu chứng lâm sàng của bệnh glôcôm
- Trình bày được các tiêu chuẩn chẩn đoán bệnh glôcôm
- Nêu được nguyên tắc điều trị bệnh glôcôm
- Nêu được cách phòng và phát hiện sớm glôcôm

## NỘI DUNG

### 1. ĐẠI CƯƠNG

#### 1.1. Định nghĩa

Glôcôm là một nhóm bệnh do nhiều nguyên nhân và cơ chế bệnh sinh gây ra nhưng trong giai đoạn toàn phát có 3 dấu hiệu đặc trưng cho mọi hình thái, những dấu hiệu đó là:

- Nhãn áp tăng cao từ 25mmHg trở lên
- Thị trường thu hẹp
- Soi đáy mắt có dấu hiệu lõm teo đĩa thị

#### 1.2. Dịch tễ học

Glôcôm là một trong những nguyên nhân hàng đầu gây mù loà ở nước ta cũng như trên thế giới, nếu không được chẩn đoán và điều trị kịp thời bệnh có thể dẫn đến mù loà vĩnh viễn. Theo số liệu thống kê của ngành mắt năm 2002, tỷ lệ mù loà do glôcôm ở Việt nam là 5,7%. Tỷ lệ glôcôm góc đóng là 79,8% và tỷ lệ glôcôm góc mở là 20,2%.

Bệnh glôcôm nguyên phát có tính chất gia đình. Tiền sử gia đình được coi là yếu tố có ý nghĩa trong bệnh Glôcôm nguyên phát. Các nhà khoa học đã xác định được gen gây bệnh đối với Glôcôm góc mở nguyên phát. Trong glôcôm góc đóng nguyên phát, người ta nhận thấy Glôcôm góc đóng có thể được di truyền nhưng tiền sử gia đình không cho phép khẳng định trong tương lai người ruột thịt của bệnh nhân Glôcôm góc đóng có bị Glôcôm hay không.

Glôcôm là bệnh liên quan đến tuổi, tuổi càng cao tỷ lệ bị Glôcôm càng lớn. Bệnh thường gặp ở những người từ 35 tuổi trở lên.

Bệnh Glôcôm góc đóng hay gặp ở những mắt có cấu trúc đặc biệt như sau: mắt nhỏ, giác mạc nhỏ, tiền phòng nông, góc tiền phòng hẹp, thể thuỷ tinh to hơn bình thường, vị trí của thể thuỷ tinh nhô ra trước, viễn thị.

Glôcôm góc mở thường xảy ra ở những người da đen và da trắng do đặc điểm cấu trúc nhãn cầu và kích thước độ cong giác mạc ở người da đen và da trắng lớn. Glôcôm góc đóng thường xảy ra trên những người da vàng. Điều này được giải thích do nhãn cầu của người da vàng thường nhỏ.

Bệnh thường xảy ra trên những cơ địa dễ xúc cảm, tỷ lệ gặp ở nữ cao hơn nam.

http://vietnam12h.com

Công ty Hóa Chất Xây Dựng Phương Nam

### 1.3. Cơ chế bệnh sinh

#### *1.3.1. Cơ chế bệnh sinh trong bệnh Glôcôm góc đóng nguyên phát*

*1.3.1.1. Cơ chế nghẽn đồng tử*

Trên những mắt có cấu trúc thể thuỷ tinh to hơn bình thường, hoặc vị trí thể thuỷ tinh nhô ra trước hơn người bình thường, khi đó mặt trước của thể thuỷ tinh sẽ áp sát mặt sau mống mắt gây nghẽn đồng tử. Thuỷ dịch không thoát ra tiền phòng, sẽ bị ứ lại ở hậu phòng và áp lực hậu phòng tăng lên, chân mống mắt bị đẩy vồng ra trước áp vào vùng bè củng giác mạc gây đóng góc. Thuỷ dịch bị ứ lại trong nhãn cầu gây tăng nhãn áp.

*1.3.1.2. Nghẽn trước vùng bè củng giác mạc ( cơ chế đóng góc)*

Trên những mắt có cấu trúc giác mạc nhỏ, tiền phòng nông, góc tiền phòng hẹp. Khi đồng tử rãn chân mống mắt dầy lên dính vào mặt sau giác mạc do đó góc tiền phòng bị đóng lại. Thuỷ dịch không thoát qua vùng bè vào hệ thống tĩnh mạch nên ứ lại trong nhãn cầu gây tăng nhãn áp.

Glôcôm góc đóng có thể xảy ra mà không có hiện tượng nghẽn đồng tử. Một số trường hợp bề mặt mống mắt bằng phẳng, tiền phòng ở trung tâm có vẻ sâu. Hiện tượng này là do dị dạng của mống mắt, không có nghẽn đồng tử. Sau khi đồng tử dãn vùng chu vi mống mắt dồn lên và bít vào vùng bè gây đóng góc.

#### *1.3.2. Cơ chế bệnh sinh trong Glôcôm góc mở nguyên phát*

Cơ chế bệnh sinh của glôcôm góc mở nguyên phát còn chưa được biết rõ. Bệnh thường tương ứng với tổn thương thị thần kinh gây ra bởi sự rối loạn tuần hoàn cung cấp máu cho đĩa thị và tình trạng tăng nhãn áp do rối loạn quá trình lưu thông thuỷ dịch ở vùng bè.

## 2. TRIỆU CHỨNG LÂM SÀNG, CHẨN ĐOÁN

### 2.1. Triệu chứng lâm sàng

#### *2.1.1. Glôcôm góc đóng nguyên phát*

Có ba thể lâm sàng là thể cấp diễn, thể bán cấp và thể mãn tính.

*2.1.1.1. Cơn cấp diễn*

Đây là thể lâm sàng điển hình nhất

- *Hoàn cảnh xuất hiện*: Khởi phát đột ngột, có thể xảy ra sau một số yếu tố phát động như xúc động mạnh, dùng thuốc toàn thân, tại mắt có tác dụng huỷ phó giao cảm hoặc cường alpha giao cảm....

- *Triệu chứng cơ năng*: Đột nhiên bệnh nhân thấy đau nhức mắt, nhức xung quanh hố mắt, nhức lan lên nửa đầu cùng bên. Kèm theo bệnh nhân nhìn thấy mờ nhiều, nhìn đèn có quầng xanh đỏ. Đôi khi bệnh nhân thấy sợ ánh sáng, chảy nước mắt nhưng không tiết rử mắt.

- *Triệu chứng thực thể*: Mi mắt sưng nề, mắt đỏ theo kiểu cương tụ rìa, giác mạc phù nề mờ đục có bọng biểu mô, tiền phòng nông, đồng tử dãn méo mó mất phản xạ với ánh sáng, thể thuỷ tinh phù nề đục màu xanh lơ có thể có các vết rạn bao trước, dịch

http://vietnam12h.com

Công ty Hóa Chất Xây Dựng Phương Nam

kính phù nề. Đáy mắt trong cơn cấp diễn khó soi được do phù nề các môi trường trong suốt, những trường hợp soi được đáy mắt thấy gai thị hồng có thể có xuất huyết quanh gai.

*Hình 1: Cơn glôcôm cấp diễn*

- Triệu chứng toàn thân: Một số trường hợp glôcôm có kèm theo một số triệu chứng toàn thân như buồn nôn, nôn mửa, đau bụng, vã mồ hôi...

- Các xét nghiệm chức năng:

+ Thị lực giảm sút trầm trọng có khi chỉ còn phân biệt được ánh sáng

+ Nhãn áp tăng cao trên 30mmHg có thể trên 60 mmHg, nếu sờ tay thấy nhãn cầu căng cứng như hòn bi

+ Thị trường có thể tổn thương hay chưa tuỳ theo thời gian bệnh nhân đến viện

*2.1.1.2. Cơn bán cấp*

- Hoàn cảnh xuất hiện: bệnh xuất hiện từng đợt.

- Triệu chứng cơ năng: Bệnh nhân bị đau tức mắt từng cơn, cảm giác căng tức trên cung lông mày, hoặc có cảm giác nhức âm ỉ vùng hố mắt. Kèm theo nhìn mờ như qua màng sương, nhìn đèn có quầng xanh đỏ các cơn kéo dài vài giờ sau đó mắt trở lại bình thường hoặc gần như trước đó. Các cơn đau nhức tăng dần về tần xuất và cường độ, thị lực giảm dần.

- Triệu chứng thực thể. Gần giống cơn cấp diễn nhưng mức độ nhẹ hơn

+ Mắt không đỏ hoặc ít đỏ, nhãn áp tăng vừa trong cơn

+ Thị trường có tổn hại theo kiểu Glôcôm

+ Đáy mắt có lõm đĩa thị

*2.1.1.3. Thể mãn tính (thể không điển hình)*

- *Hoàn cảnh xuất hiện*: Bệnh thể hiện thầm lặng,

http://vietnam12h.com

Công ty Hóa Chất Xây Dựng Phương Nam

- *Triệu chức cơ năng*: Không đặc hiệu, bệnh nhân không có đau nhức mắt, chỉ có dấu hiệu nhìn mờ dần. Đôi khi bệnh nhân phát hiện được do tình cờ bịt một mắt thấy mắt kia không nhìn thấy gì.

- *Triệu chứng thực thể*: Mi và kết mạc bình thường. Giác mạc trong, tiền phòng nông, đồng tử kích thước hình dạng bình thường phản xạ đồng tử có thể mất (nếu mắt mất chức năng).

+ Đáy mắt có lõm teo gai thị.

+ Nhãn áp từ 25mmHg trở lên.

+ Thị trường thu hẹp.

+ Soi góc tiền phòng các góc đóng toàn bộ 360°.

***2.1.2. Glôcôm góc mở***

- *Triệu chứng cơ năng*: Bệnh nhân thỉnh thoảng có những cơn đau tức ở mắt, nhức trên cung lông mày, nhìn mờ  như qua màng sương nhìn đèn có quầng xanh đỏ.

- *Triệu chứng thực thể*:

+ Kết mạckhông cương tụ hoặc  cương tụ rìa nhẹ.

+ Giác mạc bình thường về chiều dầy và độ cong.

+ Tiền phòng sâu sạch.

+ Đồng tử tròn kích thước có thể bình thường hoặc hơi dãn, phản xạ với ánh sáng còn hoặc mất.

+ Nhãn áp từ 25mmHg trở lên.

+ Đáy mắt thường có lõm teo đĩa thị.

+ Thị trường thường thu hẹp

**2.2. Chẩn đoán**

***2.2.1. Chẩn đoán xác định***

Dựa vào các triệu chứng chính của bệnh:

- Nhãn áp trên 25mmHg

- Thị trường có thể tổn thương hoặc chưa.

- Đáy mắt có thể có lõm đĩa thị giác

***2.2.2. Chẩn đoán hình thái***

*2.2.2.1. Glôcôm góc đóng*

Tiền phòng nông, góc tiền phòng đóng

*2.2.2.2. Glôcôm góc mở*

Tiền phòng sâu, góc tiền phòng mở rộng

http://vietnam12h.com

Công ty Hóa Chất Xây Dựng Phương Nam

### *2.2.3. Chẩn đoán phân biệt*

*2.2.3.1. Viêm kết mạc cấp*

| *Viêm kết mạc cấp* | *Glôcôm* |
|---|---|
| - Không đau nhức chỉ cộm ngứa như có cát trong mắt | - Đau nhức mắt, nhức nửa đầu cùng bên |
| - Tiết nhiều dử mắt | - Chói, chảy nước mắt, không có rử mắt |
| - Cương tụ nông kết mạc | - Kết mạc đỏ theo kiểu cương tụ rìa |
| - Các thành phần trong nhãn cầu bình thường | - Giác mạc phù, tiền phòng nông góc tiền phòng hẹp, lõm teo gai thị |
| - Thị lực bình thường | - Thị lực giảm trầm trọng |
| - Nhãn áp sờ tay bình thường | - Nhãn áp sờ tay cao |

*2.2.3.2. Viêm mống mắt thể mi*

Triệu chứng cơ năng giống như trong bệnh glôcôm: Bệnh nhân đều có đau nhức mắt nhìn mờ

Triệu chứng thực thể có những dấu hiệu khác nhau như sau

| *Viêm mống mắt thể mi* | *Glôcôm* |
|---|---|
| - Giác mạc không phù mà có một số tủa nhỏ ở mặt sau | - Giác mạc phù nề, bọng biểu mô |
| - Tiền phòng sâu, Tyndall(+), hoặc có ngấn mủ | - Tiền phòng nông, sạch,góc tiền phòng hẹp |
| - Đồng tử co nhỏ dính, méo, mất phản xạ với ánh sáng | - Đồng tử dãn méo, mất phản xạ với ánh sáng |
| - Nhãn áp thường không cao | - Nhãn áp cao ≥ 25 mmHg |

## 3. ĐIỀU TRỊ

### 3.1. Glôcôm góc đóng

#### *3.1.1. Nguyên tắc*

Điều trị phẫu thuật được chỉ định cho mọi giai đoạn bệnh. Điều trị nội khoa chỉ được chỉ định tạm thời trong những trường hợp cấp cứu cũng như trong thời gian chờ đợi phẫu thuật, hoặc những trường hợp bệnh nhân có tình trạng bệnh toàn thân nặng không có khả năng điều trị phẫu thuật.

http://vietnam12h.com

Công ty Hóa Chất Xây Dựng Phương Nam

### *3.1.2. Các phương pháp điều trị*

*3.1.2.1. Nội khoa*

- Thuốc tra tại chỗ bằng các loại thuốc co đồng tử như Pilocacpin1% x 3 đến 6 lần trong ngày.

- Toàn thân: Uống axetazolamit 0,25g x 2- 4viên trong 1 ngày chia 2 lần

Đối với những trường hợp cơn tối cấp, bệnh nhân nôn mửa nhiều, dùng thuốc uống không kết quả có thể chỉ định cho bệnh nhân dùng Diamox 500 mg x1 ống tiêm tĩnh mạch chậm

Ngoài ra có thể dùng thêm các loại thuốc giảm đau, an thần.

*3.1.2.2. Ngoại khoa*

- Phẫu thuật cắt mống mắt ngoại vi dự phòng: Bằng Laser hoặc phẫu thuật. Phương pháp này được chỉ định cho những mắt được chẩn đoán là glôcôm góc đóng giai đoạn tiềm tàng hoặc giai đoạn sơ phát mà góc còn mở trên một nửa chu vi.

- Phẫu thuật cắt bè củng giác mạc : Chỉ định cho những trường hợp khi soi góc tiền phòng có tới trên 180° chu vi góc đóng

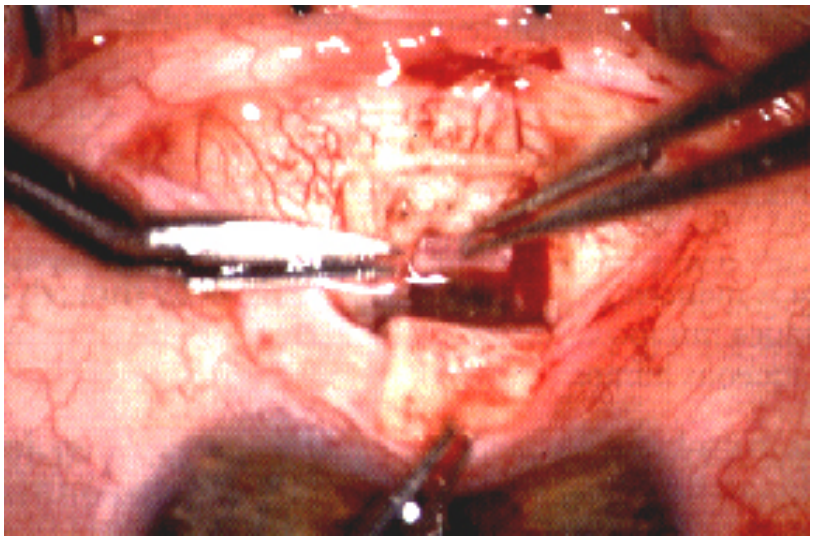

*Hình 2: Cắt bè củng giác mạc*

## 3.2. Glôcôm góc mở

### *3.2.1. Nguyên tắc điều trị*

Điều trị nhằm mục đích làm hạ nhãn áp, không làm tổn thương thêm thị trường và trạng thái đĩa thị . Trước tiên điều trị bằng thuốc tra tại mắt hoặc bằng laser. Phẫu thuật được chỉ định khi điều trị nội khoa hoặc laser không kết quả hoặc trên những trường hợp không có điều kiện về kinh tế, sức khoẻ, theo dõi định kỳ

### *3.2.3. Các phương pháp điều trị*

*3.2.3.1. Nội khoa*

- Thuốc tra tại chỗ: Các thuốc điều trị glôcôm góc mở chia làm nhiều nhóm

http://vietnam12h.com

Công ty Hóa Chất Xây Dựng Phương Nam

+ Các thuốc cường phó giao cảm: Pilocacpin1% x 3lần trong 1 ngày

+ Các thuốc cường giao cảm: Ephedrin.

+ Các thuốc thuộc nhón chẹn β giao cảm như Betoptic 0,25%- 0,5%, Timolol 0,5%, Timoptic 0,5%, Nyolol 0,5%... các thuốc này có tác dụng gây giảm bài tiết thuỷ dịch

+ Các dẫn chất thuộc nhóm prostaglandin: Travatan, Xalanta. Tác dụng tăng cường sự lưu thông thuỷ dịch thông qua con đường màng bồ đào củng mạc

- Các thuốc dùng toàn thân: Chỉ điều trị trước mổ không dùng kéo dài. Liều lượng giống như trong glôcôm góc đóng

*3.2.3.2. Điều trị laser*

Tạo hình vùng bè bằng laser ND-YAG, laser rubi, laser Diode. Xử dụng chùm tia laser tạo ra các vết đốt tại vùng giải thể mi và chân mống mắt nhằm tạo ra các sẹo co kéo để mở rộng các lỗ vùng bè.

*3.2.3.3. Ngoại khoa*

- Cắt củng mạc sâu: Chỉ định trong những giai đoạn sớm của bệnh

- Cắt bè củng giác mạc: Chỉ định cho những giai đoạn muộn hoặc những trường hợp điều trị cắt củng mạc sâu thất bại.

## 4. PHÒNG BỆNH

### 4.1. Phát hiện sớm Glôcôm

Bệnh Glôcôm nguyên phát có tính chất gia đình và tự phát mà không do tác nhân từ bên ngoài vì vậy phòng bệnh Glôcôm nguyên phát là rất khó thực hiện. Tuy nhiên nhằm giảm bớt tỷ lệ mù loà do bệnh Glôcôm cần thiết phải được phát hiện sớm.

***4.1.1. Đối tượng cần thiết được phát hiện sớm Glôcôm***

Đối tượng này là những người có nguy cơ cao mắc bệnh.

- Những người ruột thịt của bệnh nhân Glôcôm nguyên phát nhất là những người trên 35 tuổi.

- Những người có mắt với cấu trúc giải phẫu thuận lợi cho bệnh glôcôm.

- Những người có triệu chứng nghi ngờ glôcôm.

+ Đau nhức mắt nhìn mờ nhìn đèn có quầng xanh đỏ.

+ Nhãn áp từ 22mmHg đến 24 mmHg.

+ Đáy mắt có lõm gai rộng hơn 3/10 nhất là những trường hợp lõm gai thị ở 2 mắt không cân xứng.

***4.1.2. Phương pháp phát hiện sớm Glôcôm***

- Theo dõi nhãn áp: Phương pháp này chỉ được thực hiện tại các cơ sở nhãn khoa, hoặc bởi các kỹ thuật viên hoặc y tá có trình độ đo nhãn áp chuẩn xác.

Đo nhãn áp cho những nhóm đối tượng này từ 2 đến 6 lần trong 1 ngày, theo dõi liên tục trong 3 ngày liền.

http://vietnam12h.com

- Phát hiện sớm bằng các loại thử nghiệm: Phương pháp này được thực hiện tại các cơ sở nhãn khoa, việc chỉ định loại thử nghiệm được bác sĩ đưa ra khi đã thăm khám kỹ bệnh nhân và chia theo 2 nhóm chẩn đoán:

+ Những trường hợp hướng tới chẩn đoán glôcôm góc đóng( những người ruột thịt của bệnh nhân bị bệnh glôcôm góc đóng; người có mắt nhỏ, viễn thị cao, tiền phòng nông góc tiền phòng hẹp): Sử dụng nghiệm pháp nằm sấp, dãn đồng tử, đọc sách hoặc thử nghiệm uống nước kết hợp dãn đồng tử.

+ Những người hướng đến chẩn đoán glôcôm góc mở ( người ruột thịt của bệnh nhân glôcôm bị bệnh góc mở, những người có triệu chứng nghi ngờ glôcôm khi khám lâm sàng có tiền phòng sâu): Sử dụng thử nghiệm uống nước hoặc thử nghiệm uống nước kết hợp dãn đồng tử.

### *4.1.3. Cách đánh giá kết quả*

- Kết quả dương tính : Được chẩn đoán có bệnh Glôcôm

+ Nhãn áp sau khi theo dõi hoặc sau khi làm thử nghiệm từ 25 mmHg trở lên.

*+ Nhãn áp theo dõi trong 24 giờ ở cùng 1 mắt chênh lệch nhau từ 5mmHg trở lên.*

+ Sau khi làm thử nghiệm nhãn áp tăng hơn 5 mmHg ở cùng 1 mắt

- Kết quả âm tính: chưa nghĩ đến bệnh glôcôm nhưng bệnh nhân cần phải được theo dõi.

### *4.1.4. Một số phương pháp góp phần phát hiện sớm bệnh glôcôm*

- Tuyên truyền cho người dân có hiểu biết nhất định về triệu chứng của bệnh glôcôm từ đó người bệnh có thể tự phát hiện ra bệnh của mình và đi tới khám sớm tại các cơ sở nhãn khoa.

- Bệnh glôcôm dù đã được điều trị bởi bất kỳ phương pháp nào đều có tỷ lệ tái phát nhất định vì vậy người bệnh cần được theo dõi định kỳ tại các cơ sở nhãn khoa.

## 4.2. Phòng bệnh

Bệnh glôcôm nguyên phát không thể phòng bệnh được. Tuy nhiên một số nguyên nhân khác có thể dẫn đến glôcôm thứ phát. Tiến triển của glôcôm thứ phát cũng rất nặng nề và có thể dẫn đến mù loà giống như glôcôm nguyên phát. Vì vậy việc phòng bệnh tránh gây ra glôcôm thứ phát cũng góp phần làm giảm bớt tỷ lệ mù loà do bệnh glôcôm.

### *4.1.2. Một số nguyên nhân gây bệnh Glôcôm thứ phát*

- Điều trị các chế phẩm có corticoid tại mắt và toàn thân trong thời gian dài

- Bệnh nhân bị bệnh đái đường không được theo dõi và kiểm soát chặt chẽ đường máu.

- Bệnh nhân bị cao huyết áp có biến chứng tại mắt nhưng không được điều trị đúng, kịp thời.

- Bệnh nhân bị bệnh viêm màng bồ đào, bị chấn thương, bị bỏng mắt, không được điều trị kịp thời.

- Bệnh nhân bị bệnh đục thể thuỷ tinh ở giai đoạn cuối gây biến chứng tăng nhãn áp.

Công ty Hóa Chất Xây Dựng Phương Nam

### *4.2.2. Một số điều cần tuyên truyền tại cộng đồng*

- Mọi người không được lạm dụng thuốc có chứa corticoid nhất là những thuốc tra tại mắt vì có thể dẫn đến mù loà do bị glôcôm, đục thể thuỷ tinh, loét giác mạc. Nếu phải điều trị corticoid toàn thân trong một số bệnh lý khác cần phải được theo dõi chặt chẽ nhãn áp để phát hiện kịp thời những biến chứng do thuốc gây ra.

- Những người bị mắc bệnh đái đường, bệnh cao huyết áp cần thiết được điều trị đúng để đường huyết, hoặc huyết áp ổn định ở mức bình thường, mặt khác phải được kiểm tra đáy mắt định kỳ nhằm phát hiện tình trạng võng mạc thiếu máu do những bệnh này gây ra để điều trị laser dự phòng glôcôm tân mạch.

- Những người được chẩn đoán bị đục thể thuỷ tinh cần theo dõi và mổ đúng thời điểm để tránh những biến chứng do đục thể thuỷ tinh giai đoạn cuối gây ra.

- Hướng dẫn cho người dân biết cách sơ cứu bỏng hoá chất, chấn thương. Điều trị đúng, tích cực những trường hợp bỏng hoặc chấn thương tránh biến chứng dính mống mắt

- Cần thiết phát hiện được những bệnh lý tại mắt và chuyển đi tuyến trên kịp thời.

## SÁCH CẦN ĐỌC THÊM

1. Giáo trình Nhãn khoa.

2. Bài giảng mắt - tai mũi họng

3. Thực hành nhãn khoa lâm sàng

4. Nhãn khoa

http://vietnam12h.com