

## BÀI 5 DỊ VẬT ĐƯỜNG ĂN

### 1. Đại cương

#### 1.1. Dịch tễ học

Ở Việt Nam, hầu như 100% người trưởng thành đều có hóc xương 1 lần trở lên. Dị vật đường ăn gặp nhiều hơn dị vật đường thở, người lớn mắc nhiều hơn trẻ em (ở nước ngoài thì ngược lại). Bản chất dị vật muôn hình muôn vẻ: Xương và các dị vật lẫn trong thức ăn, đôi khi có cả dị vật sống như tôm, cá, đĩa...

Dị vật có thể mắc lại ở vùng họng (Họng mũi - Họng miệng - Họng thanh quản: Dễ phát hiện và loại bỏ dị vật, ít nguy hiểm) nhưng cũng có thể mắc sâu trong thực quản (lại rất nguy hiểm, có thể đe dọa tính mạng). Vùng sau họng, sau thực quản, trước cột sống có một khoang tổ chức lỏng lẻo gọi là khoang Henké chạy dài xuống trung thất, khi bị áp xe vùng cổ khối mũ có thể bóc tách xuống gây áp xe trung thất.

Mặt khác thực quản nằm cạnh các động tĩnh mạch lớn vùng đầu mặt cổ như động mạch cảnh gốc, tĩnh mạch cảnh trong, thân động mạch cánh tay đầu, sâu hơn có quai động mạch chủ, động mạch chủ bụng... và lân cận: Thanh, khí, phế quản, phổi..., tuyến giáp.. Những tổn thương gây viêm nhiễm vùng này thường ồ ạt, không đơn thuần vi trùng yếm khí mà cả vi trùng kỵ khí... vì vậy biến chứng dị vật đường ăn xảy ra thường nguy hiểm với thủng các mạch máu lớn, nhiễm trùng máu, khó thở...có thể gây tử vong nếu không chẩn đoán đúng và điều trị kịp thời.

Bản chất dị vật, tuổi bệnh nhân, đến khám và chẩn đoán đúng sớm hay muộn cũng như trang thiết bị cơ sở y tế sử dụng cấp cứu... đều có quyết định đến tiên lượng.

#### 1.2. Nguyên nhân

- Do sử dụng và chế biến thực phẩm có xương không hợp lý xương không hợp lý, chặt quá nhỏ, vằm quá lớn, nấu món ăn dễ hóc (xương nấu với miến).
- Ăn vội vàng, cười đùa trong khi ăn, nuốt ầu nuốt vội khi say rượu.
- Ngậm các dị vật nhỏ vô tình nuốt.
- Răng kém hoặc không có răng ở người già và các cháu bé.
- Thực quản: Bình thường đã có 3 chỗ hẹp sinh lý:
  - + Miệng thực quản: khoảng 15 cm cách cung răng trên (CCRT) ở người lớn;
  - + Chỗ cung động mạch chủ và phế quản gốc trái vắt qua.(27cm CCRT).
  - + Thực quản chui qua cơ hoành.một số tác giả còn đề cập hẹp ở đoạn cuối thực quản (tâm vị) ngoài ra có hẹp mắc phải ở thực quản như: khối u, sẹo hẹp, túi thừa, co thắt...thực tế lâm sàng 80 % tổng số dị vật mắc ở đoạn đoạn thực quản cổ; 12 % là đoạn thực quản ngực, chỉ 8 % ở đoạn cơ hoành tâm vị.

### 2. Dị vật họng

#### 2.1. Dị vật vòm mũi - họng

Vào đường mũi hoặc từ họng sặc lên mũi (thường là hạt cơm, chỉ cần hỷ mũi là hết). Nếu là dị vật rắn; bệnh nhân sẽ đau vùng trên họng, viêm mũi, chảy mũi một bên, soi mũi trước khó thấy dị vật, phải soi mũi sau gấp dị vật theo đường miệng hoặc đường mũi.

#### 2.2. Dị vật họng - miệng

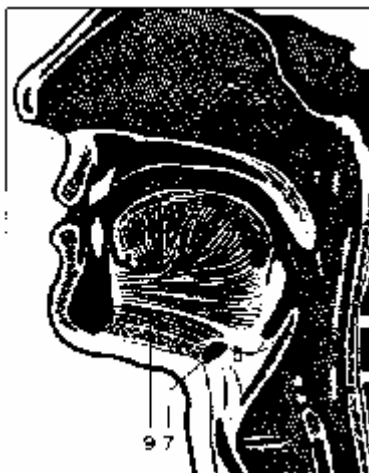Là những dị vật nhỏ, nhọn, sắc như xương cá, xương dăm... Thứ tự các vị trí thường gặp:

- Amidan khẩu cái, các trụ A.
- Đáy lưỡi, rãnh lưỡi A, hồ lưỡi thanh thiệt
- Xoang lê, miệng thực quản

- Thành sau họng...

Bệnh nhân nuốt đau, đôi khi vẫn ăn uống được. Khám họng gặp dị vật dễ dàng. Tuy vậy, nhiều khi rất khó khăn do dị vật quá bé như xương dăm nhỏ, ngấn...

Với bệnh nhân có phản xạ nôn ọe mạnh, phải gây tê bằng xylocaine 6 % mới khám kỹ được. Đôi khi chẩn đoán nhầm với loạn cảm họng (cũng nuốt đau như hóc xương, khi có khi không, nhưng ăn cơm uống nước bình thường...)



**Hình 11: Giải phẫu vùng miệng và họng**

1. Vòm mũi họng; 2. Loa vòi Eustache; 3. Khẩu cái mềm; 4. Amygdale
5. Hồ lưỡi thanh thiệt; 6. Sụn thanh thiệt; 7. Xương móng; 8. Hạ họng; 9. Sàn miệng

Theo Walter Becker Hans Heinz Naumnn Carl Rudolf Pfaltz

### 2.3. Dị vật họng - thanh quản

Thường là những dị vật lớn, góc cạnh như xương gà, hàm răng giả... chừa vào tới thực quản. Bệnh nhân nuốt rất đau, không thể ăn, uống được, miệng chảy nhiều nước bọt, nếu dị vật to có thể gây khó thở. Soi hạ họng-Thanh quản có thể thấy dị vật cắm vào đáy xoang lê, nếp phễu- thanh thiệt, rãnh lưỡi-thanh thiệt, sụn phễu... Nếu không gặp dị vật sớm có thể gây: Viêm thanh quản; Viêm tấy áp xe quanh họng; Phù nề vùng cổ, nuốt đau, khó thở... nhiễm trùng máu rất nguy hiểm .

X quang: Chụp phim thực quản cổ nghiêng có thể thấy vị trí, kích thước dị vật .

Điều trị: Soi gặp dị vật (trực tiếp hoặc gián tiếp) theo dõi điều trị hoặc cho về.

### 3. Dị vật thực quản

#### 3.1. Triệu chứng

3.1.1. Giai đoạn đầu: Khi bị hóc nuốt đau với các mức độ khác nhau, phải bỏ dở bữa ăn, có người nuốt thêm miếng rau, miếng cơm... với hy vọng dị vật bị kéo xuống dạ dày. Đây là việc làm nguy hiểm, có khi làm xương cắm sâu thêm, khó khăn cho soi tìm dị vật. Thông thường họ khạc mạnh, cảm giác đau ở cổ, không nuốt gì cũng đau, đau ngày một tăng, nếu dị vật ở đoạn thực quản ngực, bệnh nhân sẽ đau sau xương ức, lan ra sau lưng, lan ra cả vai.

Triệu chứng dị vật thực quản không ồ ạt như dị vật đường thở, tuy vậy nếu dị vật to như quả trứng luộc, hạt trái cây, miếng thịt quá lớn... có thể chèn ép ngạt thở. Những dị vật nhỏ mỏng chỉ gây khó nuốt, cảm giác về vị trí có khi không ăn khớp vị trí dị vật.

#### 3.1.2. Giai đoạn viêm nhiễm

Dị vật cắm vào thành thực quản làm xây xước hoặc thủng thực quản, nếu dị vật là xương trong thức ăn thì viêm nhiễm xảy ra nhanh chóng. Chỉ sau 1-2 ngày các triệu chứng nuốt đau vùng cổ, vùng ngực tăng nhanh, không thể ăn được, thậm chí không dám uống nước mặc dù

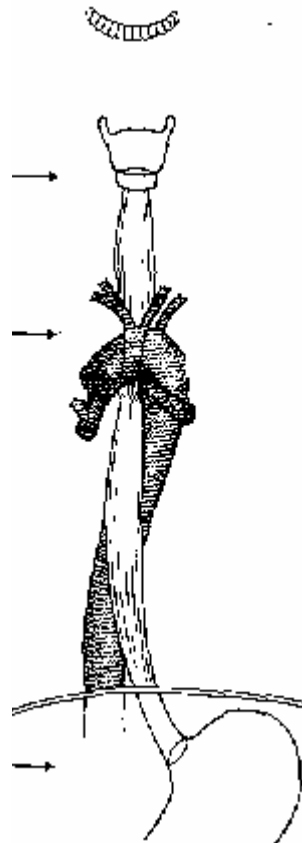
rất đói và khát. Viêm tổ chức lỏng lẻo quanh thực quản hoặc áp xe dưới niêm mạc xuất hiện: Bệnh nhân sốt 38-39<sup>0</sup>C, bộ mặt nhiễm trùng.

Soi hạ họng có nhiều nước bọt ở 2 xoang lê, máng cảnh bị đầy (thường bên trái). Ấn bờ trước cơ ức đòn chũm (tầm sụn nhẫn) bệnh nhân kêu đau. Tiếng lọc cọc thanh quản cột sống giảm hoặc mất.

Chụp film thực quản cổ nghiêng: Khoảng cách giữa Thanh-Khí quản và Cột sống dày gấp 3 lần bình thường (do thực quản cổ bị sưng, hoặc có A xe dưới niêm mạc.). Có thể thấy dị vật nếu cản quang (phân biệt với sụn phễu vôi hóa ở người lớn). Cột sống cổ mất chiều cong sinh lý. Soi thực quản: Thấy được dị vật, niêm mạc xung quanh phù nề, viêm, có giả mạc, hoặc có mũ thối.

Người lớn

Tuổi	1	2	3	4	5	6	10	15	Nam	Nữ
Miệng thực quản cách CRHT 7cm	9	10	10	10	10	11	12	14	14-18	12-15
Đoạn hẹp PQ góc chia đôi và quai ĐMC cách CRHT 12	14	15	15	15	16	16	17	21	23-29	22-27
Cơ hoành cách CRHT 19	21	-	23	-	-	24	25	31	36	34
Tâm vị cách CRHT 19	22	23	23	26	26	26	28	33	38-50	36-41



**Hình 12: Khoảng cách đoạn hẹp sinh lý của thực quản cách cung răng trên (CCRT)**

Theo Walter Becker Hans Heinz Naumnn Carl Rudolf Pfaltz

3.1.3. Giai đoạn biến chứng

Do không được điều trị, tổn thương lan rộng ra ngoài thực quản hoặc dị vật đã xuyên thủng thành thực quản từ đầu gây ra viêm tấy xung quanh thực quản cổ.

3.1.3.1. Viêm tấy Áp xe quanh thực quản cổ

Triệu chứng nhiễm trùng gia tăng. Toàn thân sốt cao, suy sụp, nhiễm trùng, nhiễm độc rõ, không còn ăn uống được, miệng chảy nhiều nước bọt, hơi thở hôi, cổ nghẹo sang 1 bên, quay cổ khó khăn, sưng cổ 1 bên (thường bên trái), máng cảnh đầy, mất dấu hiệu chạm cột sống (còn gọi mất dấu hiệu lọc cọc thanh quản cột sống)

X quang: Cột sống cổ thẳng, mất chiều cong sinh lý, thực quản dày, có thể thấy hình ảnh những bóng hơi nhỏ (dấu hiệu Minegerod) do vi trùng kỵ khí sinh hơi hay áp xe với mức mũ mức hơi trước cột sống cổ (khoảng Henké). Soi thực quản giai đoạn này rất nguy hiểm (vỡ Áp xe vào trung thất). Đền giai đoạn này nếu không được điều trị, túi mũ sẽ phát triển xuống

trung thất, gây nhiễm trùng máu, tử vong do nhiễm khuẩn nhiễm độc, bệnh không bao giờ tự khỏi.

### 3.1.3.2. Viêm tấy, áp xe trung thất

Do biến chứng từ Àùp xe quanh thực quản đi xuống hoặc dị vật trực tiếp từ thực quản xuyên thủng ra trung thất, gây viêm toàn bộ hay khu trú 1 phần trung thất (trung thất trước, trung thất sau).

Bệnh cảnh nhiễm trùng, nhiễm độc, sốt cao tăng lên, hoặc không sốt được nhiệt độ tụt xuống thấp hơn bình thường, đau ngực, khó thở tăng lên, dáng đi lom khom, mạch nhanh yếu, huyết áp hạ, có thể có tràn khí dưới da; đôi khi gõ ngực có tiếng trong, nước tiểu ít, đỏ, có Albumine. X quang trung thất giãn rộng, có hơi, tiên lượng rất nặng.

### 3.1.3.3. Biến chứng phổi

Viêm màng phổi mủ: Sốt đau ngực, khó thở, có triệu chứng tràn dịch màng phổi, chọc dò có mủ.

### 3.1.3.4. Dò khí thực quản:

Dị vật xuyên thủng thành trước thực quản vào thành sau khí quản, tạo thành đường dò, mỗi lần nuốt bệnh nhân ho...

### 3.1.3.5. Thủng mạch máu lớn

Do dị vật chọc trực tiếp vào mạch máu lớn hoại tử dần, vì vậy biến chứng thường xảy ra muộn sau 1 tuần trở đi, biến chứng lại không có tiền triệu, nên khi xảy ra biến chứng không kịp cấp cứu, bệnh nhân tử vong nhanh chóng. Các mạch máu lớn thường bị thương tổn là: Động mạch cảnh gốc, tĩnh mạch cảnh trong, thân động mạch cánh tay đầu, quai động mạch chủ...

## 4. Chẩn đoán

### 2.1. Chẩn đoán xác định

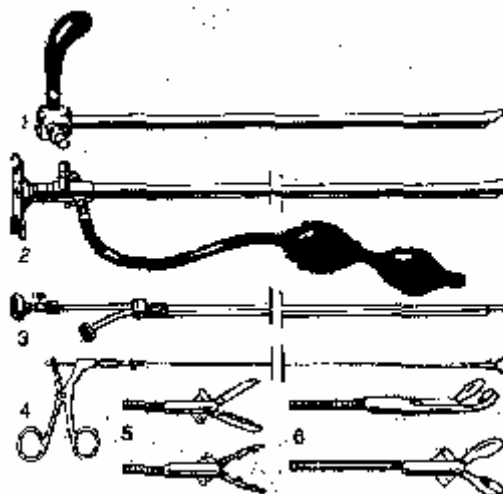
- Dựa vào tiền sử có hóc xương, dựa lâm sàng đau họng, nuốt đau, sưng đau và ấn máng cảnh có điểm đau chói,
- Dựa vào X quang: Có thể thấy dị vật, viêm tấy hoặc đã có áp xe.
- Dựa vào nội soi: Là phương pháp vừa chẩn đoán vừa điều trị.

### 2.2. Chẩn đoán phân biệt

- Loạn cảm họng (còn gọi hóc xương giả): Cảm giác nuốt vướng, nuốt đau, như có dị vật, khi nuốt nước bọt, nhưng khi ăn uống hoàn toàn bình thường. Loạn cảm họng gặp trong Hội chứng dạ dày tá tràng, trào ngược dịch vị, viêm Amygdales, viêm xoang sau mãn tính, hội chứng cổ, tâm thần, phụ nữ thời kỳ tiền mãn kinh. khám, X quang, soi... không có dị vật.
- Ung thư thực quản, hạ họng - thanh quản giai đoạn đầu: Bệnh nhân cũng nuốt đau...
- Bệnh tâm thần...

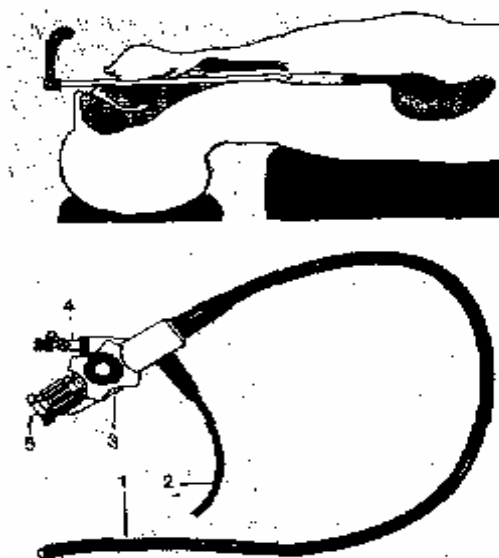
### 3. Điều trị

- Giai đoạn đầu: Khi mới hóc, chụp phim, soi gấp dị vật cho bệnh nhân về, tùy tình trạng tổn thương có thể cho kháng sinh hoặc không.
- Giai đoạn viêm nhiễm: Soi gấp dị vật, điều trị kháng sinh (kèm vi khuẩn kỵ khí), giảm viêm, bồi phụ nước, điện giải, nâng cao thể trạng...



**Hình 13. Bộ soi thực quản (TQ)**

1. Ống soi TQ tiêu chuẩn; 2. Ống soi có gắn kính lúp;
  3. Kính quang học soi TQ với đường ống đưa dụng cụ vào;
  4. Kim gấp dị vật TQ
  - 5.6. Các đầu kim gấp dị vật khác nhau tùy tính chất dị vật
- Theo Walter Becker Hans Heinz Naumnn Carl Rudolf Pfaltz



**Hình14. Soi thực quản (TQ) gấp dị vật với ống soi mềm**

1. Bộ phận quang học phản chiếu; 2. Nguồn ánh sáng lạnh; 3. Tay cầm với điều chỉnh hướng soi
4. Bộ phận hút dịch xuất tiết; 5. ống kính quan sát

Theo Walter Becker Hans Heinz Naumnn Carl Rudolf Pfaltz

- Giai đoạn biến chứng: Tùy biến chứng mà điều trị thích hợp: Nếu áp xe quanh thực quản: Mở cạnh cổ (Cervicotomie) dẫn lưu mủ, gấp dị vật, ăn qua sonde thực quản-dạ dày, kháng sinh (cả kỵ khí), giảm viêm, trợ tim mạch, thăng bằng kiềm toan, nâng cao thể trạng. Nếu Áp xe trung thất; mở trung thất dẫn lưu, viêm màng phổi mủ: chọc màng phổi hút mủ.... Khi bệnh nặng do dị vật khó lấy hoặc biến chứng phải chuyển lên tuyến trên cần chú ý hồi sức toàn trạng, trợ tim mạch, thăng bằng kiềm toan (toan nhiễm trùng) theo dõi sát khó thở (khó thở cấp 2 phải mở khí quản ) đặc biệt chú ý nuôi dưỡng như đặt sonde thực quản-dạ dày, truyền dịch... vì bệnh nhân nuốt đau nên không ăn uống được.

4. Phòng bệnh

- Tuyên truyền sâu rộng về tính chất nguy hiểm của dị vật đường ăn.
- Nên có thói quen ăn chậm nhai kỹ, chế biến thực phẩm có xương tốt.
- Tránh ngậm dụng cụ khi làm việc; cấm trẻ em ngậm đồ chơi .
- Không điều trị hóc xương bằng chữa phép, cúng bái, các phương pháp phi khoa học...
- Đừng coi hóc xương là xấu, khi bị hóc hay nghi ngờ hóc nên đi khám và điều trị sớm (tốt nhất là đúng chuyên khoa Tai Mũi Họng).